

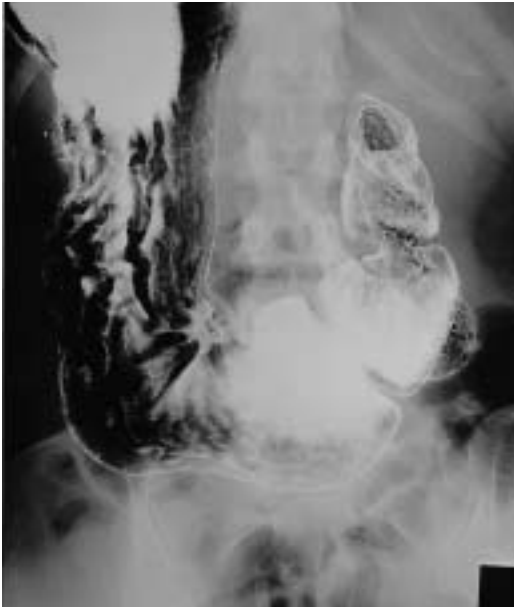

図78 a 腹臥位正面二重造影像

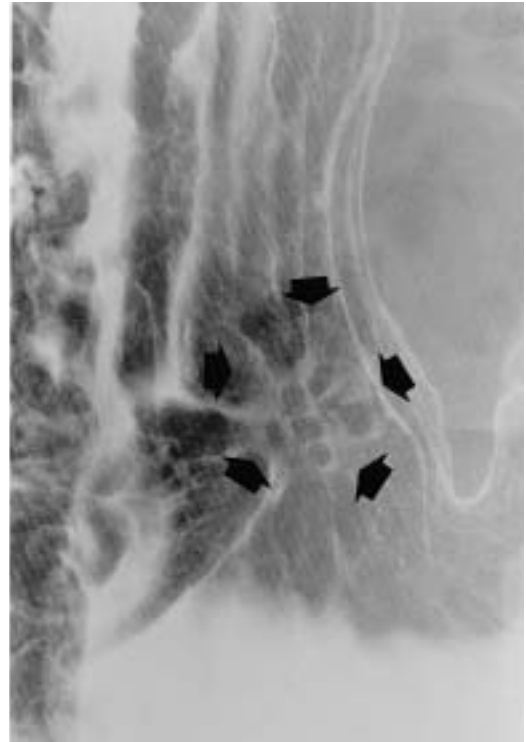

図78 b 病変部拡大像

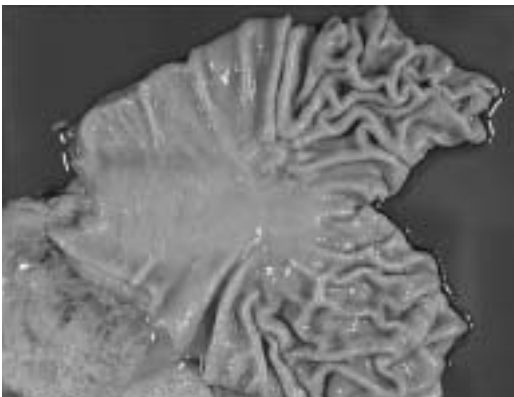


図78 c 切除標本（新鮮）

切除胃肉眼所見では、胃角前壁小彎側に粘膜炎集中を伴う陥凹が認められる。

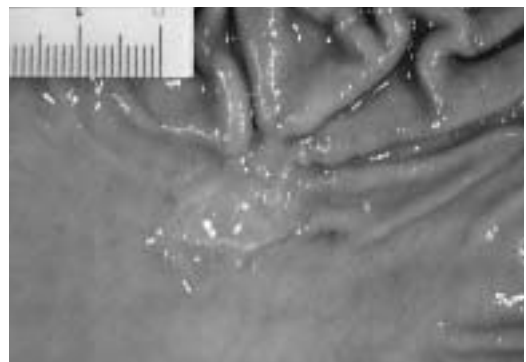


図78 d 切除標本（固定）

固定標本で陥凹内には顆粒状隆起が多数認められ、周囲粘膜とは鋭利に境され断崖状である。

2) 症例2：表在型癌(図78 a~f)

0 IIc, sig, m, 23 × 17mm, ly₀, v₀, n₀
25歳女性, X線像の腹臥位二重造影像では、胃角前壁小彎側に粘膜炎集中を伴う陥凹性病変が認められ、粘膜炎は陥凹の辺縁で太まり、明瞭に中断している(図78 a)。

図78 bの矢印で示した陥凹内には大小不ぞろいの顆粒状陰影が認められ、陥凹境界は断崖状で周囲粘膜と鋭利に境されている。