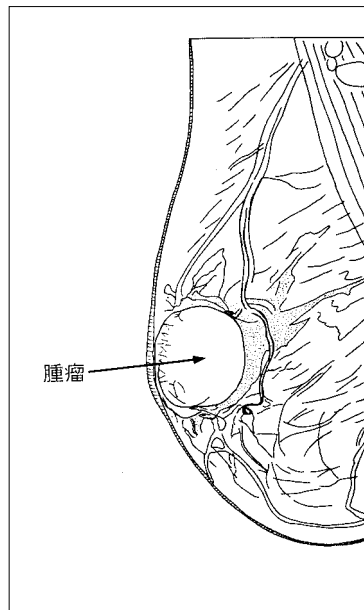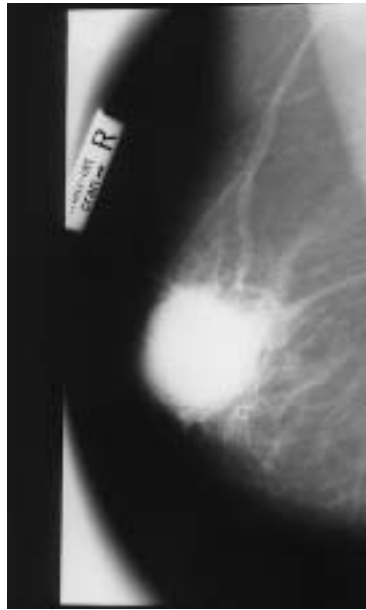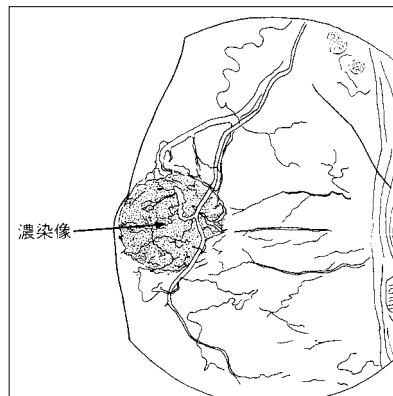
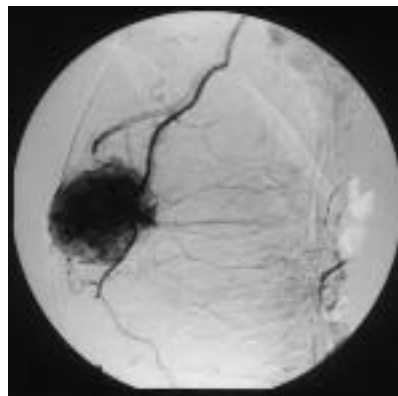


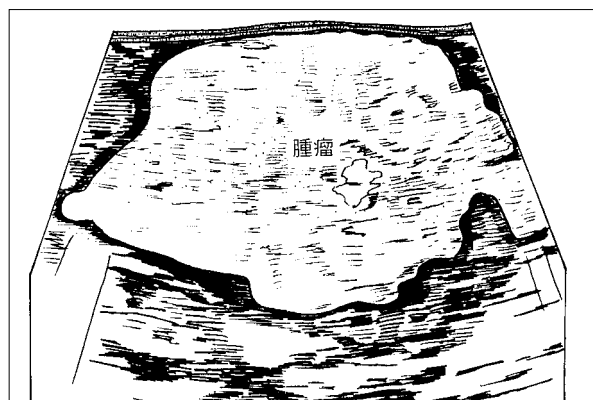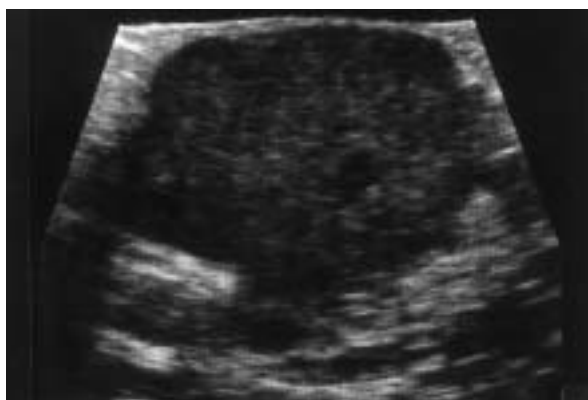X線画像（内外側斜方向）
限局性平滑腫瘍陰影で，腫瘍内部のX線吸収は中央が辺縁より高くな
っており，嚢胞を思わせる像である。



DSA画像
腫瘍はびまん性の濃染像を呈している。



超音波画像
形状不整，内部エコー不均一な腫瘍像が認められる。

図6・47 症例31 43歳 乳頭腺管癌 (papillotubular carcinoma) (限局性平滑腫瘍)