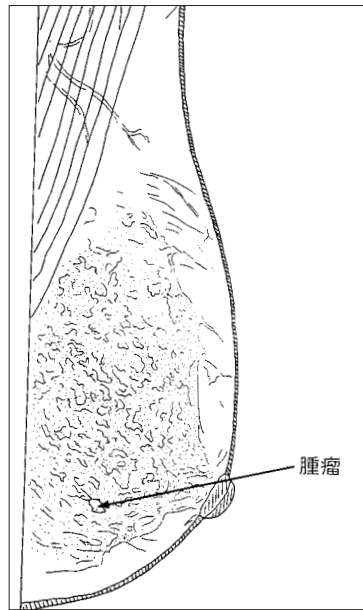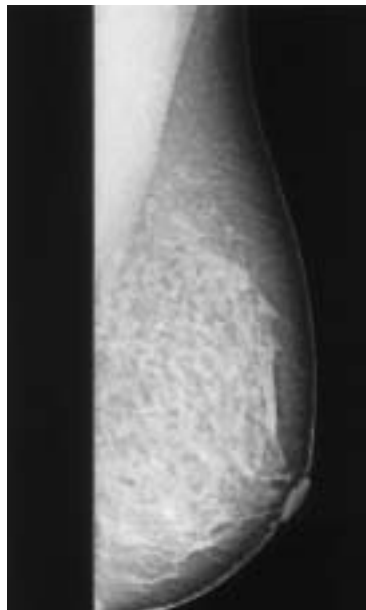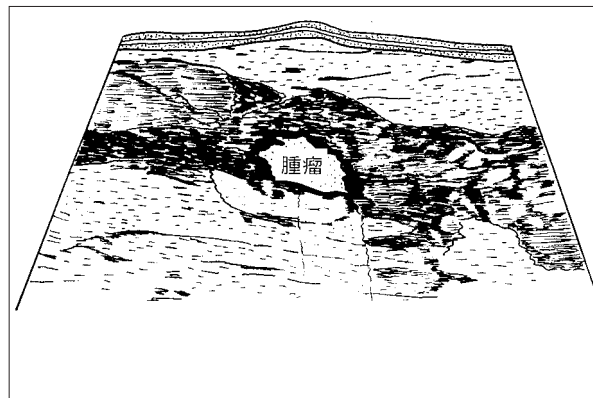
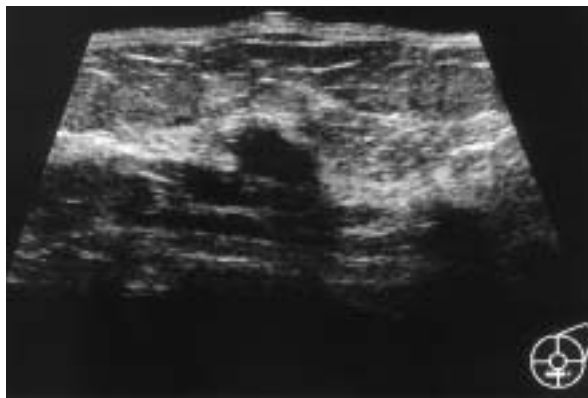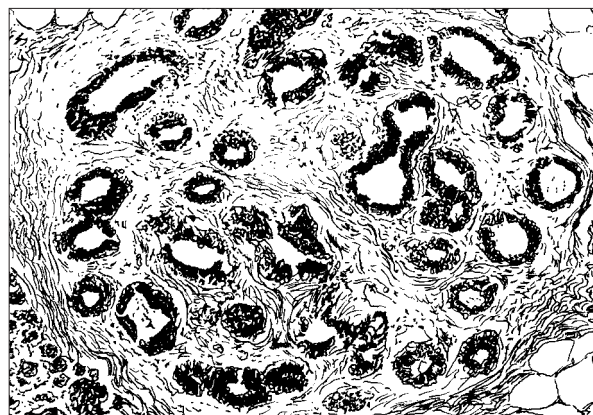


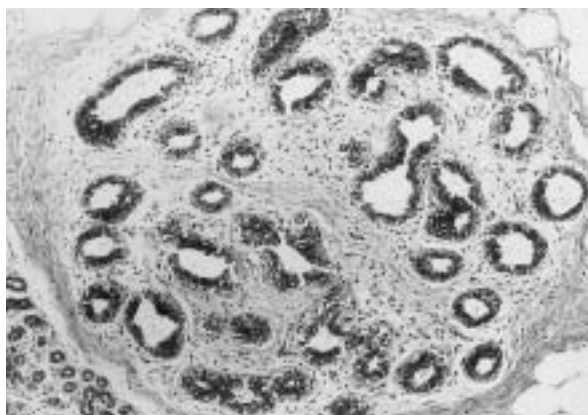CR画像（内外側斜方向）
乳頭下胸壁側にX線透過性の低い小腫瘍陰影が認められる。



超音波画像
乳腺内部に不規則な低エコーの腫瘍像が認められる。



組織像
円形から類円形の乳管上皮が多数散見され、上皮の細胞の増殖と軽度の異型が見られる。

図6・22 症例6 53歳 乳腺症（mastopathy）（乳頭腺管癌と鑑別が困難）