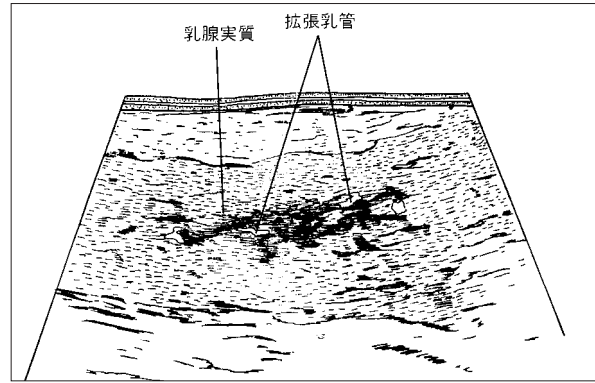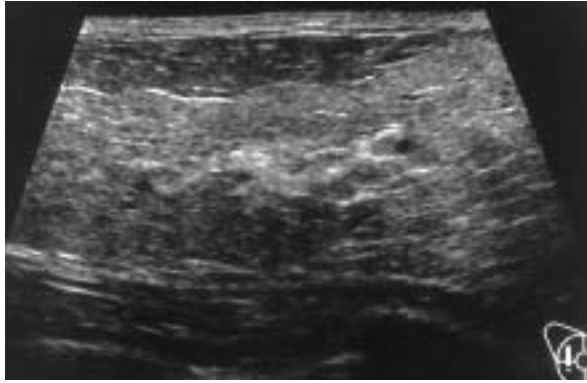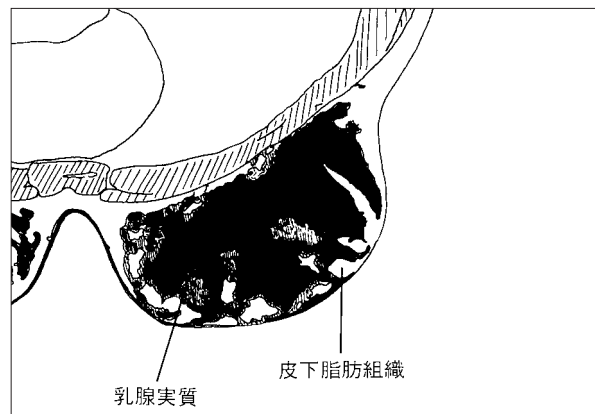
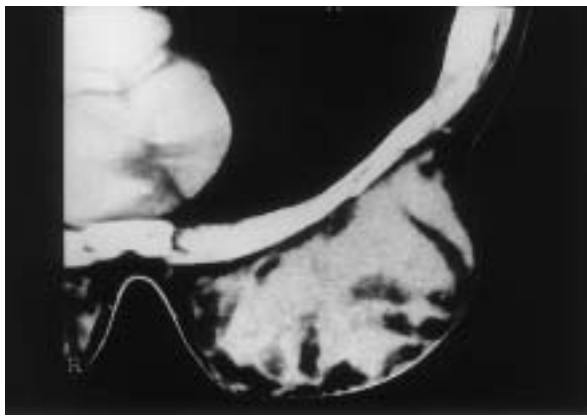
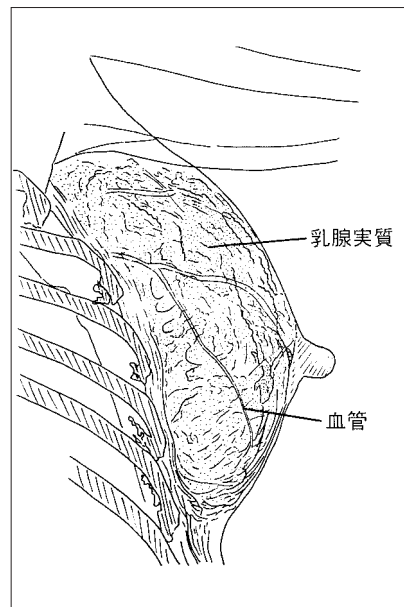
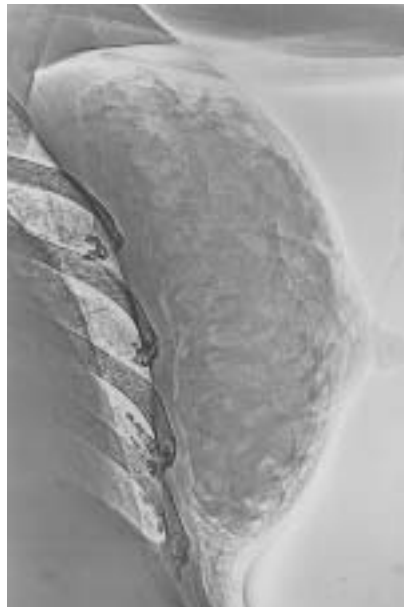


超音波画像
乳腺組織の著明な発達が見られ、一部に小嚢胞状の拡張した乳管が描出されている。



CT画像
乳房全体は発達した乳腺で満たされ、脂肪層はわずかに描出されている。



ゼロラジオグラム
乳房全体に発達した乳腺を認め、不均一な像を呈し、血管構造も描出するDYパターン像を呈している。

図6・12 授乳期乳房