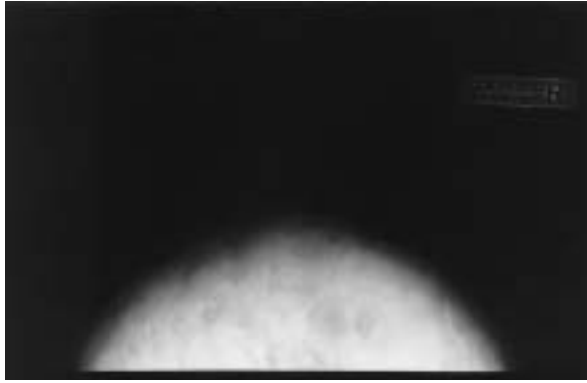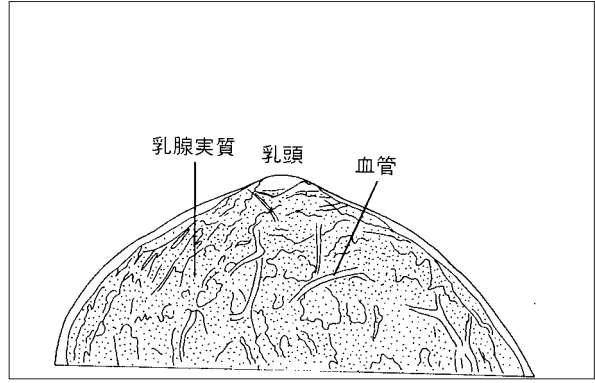
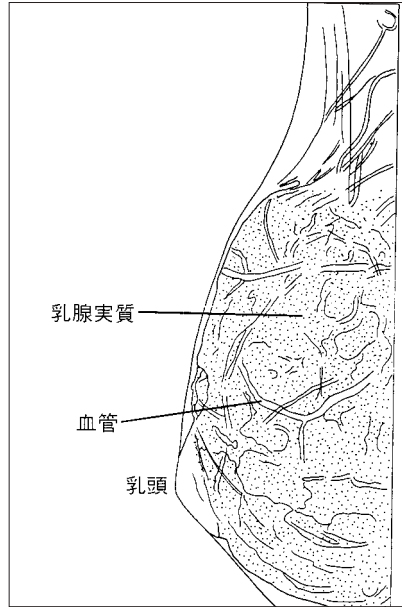
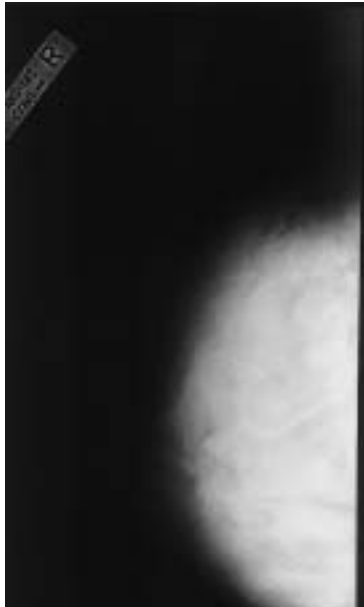


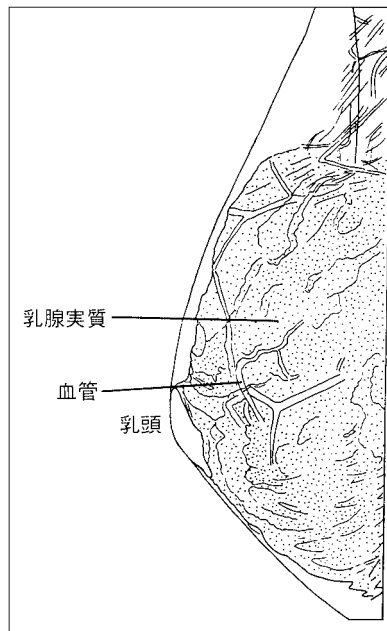
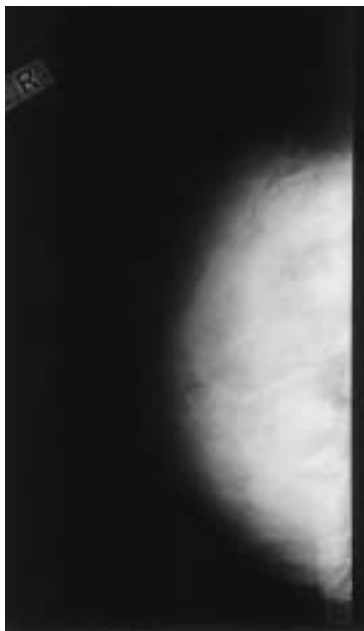
CR画像（頭尾方向）



CR画像
（内外側斜方向）



CR画像
（内外側方向）



乳腺実質の密度は高く，乳房全体が乳腺組織で占められている。

図6・11 授乳期乳房