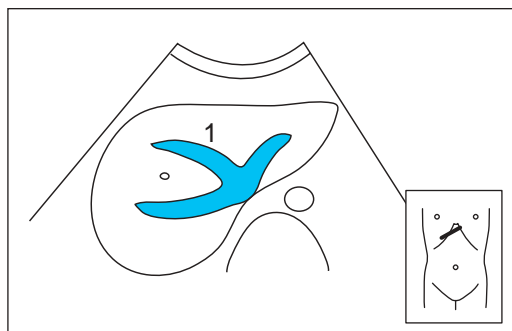
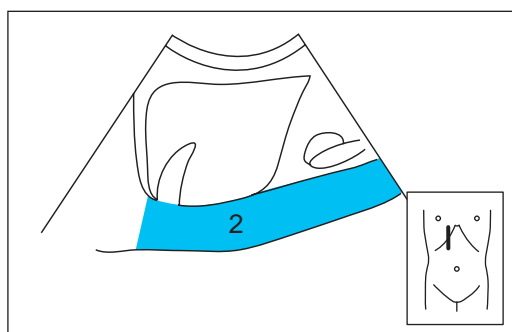


## D-9 うっ血肝のチェックポイント

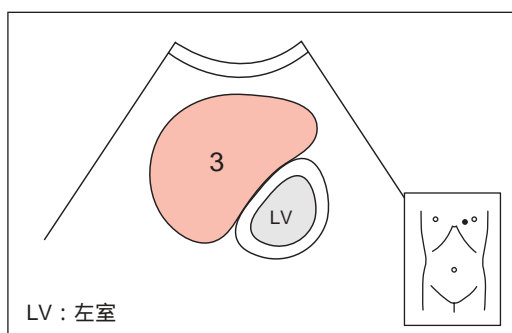
- ・超音波によるうっ血肝のチェックポイントを番号順に示す。



1. 肝静脈拡張  
肝静脈が拡張し，playboy bunny figureを示す。  
・肝静脈および肝部下大静脈径に呼吸性的変化はみられない．これを collapsibility index という。  
・胸水，腹水，脾腫についても注目する。



2. 下大静脈拡張  
下大静脈が拡張する。
3. 右心系の拡張  
右室・右房腔の拡張を示す。  
・拡張の程度によるが左室腔を圧排することがある。



### MEMO

#### うっ血肝 congestive liver

うっ血肝は，右心系の不全に伴ってみられることが多く，肝静脈から右心系の異常が静脈灌流を停滞させ，肝内にうっ滞を起こすものである。