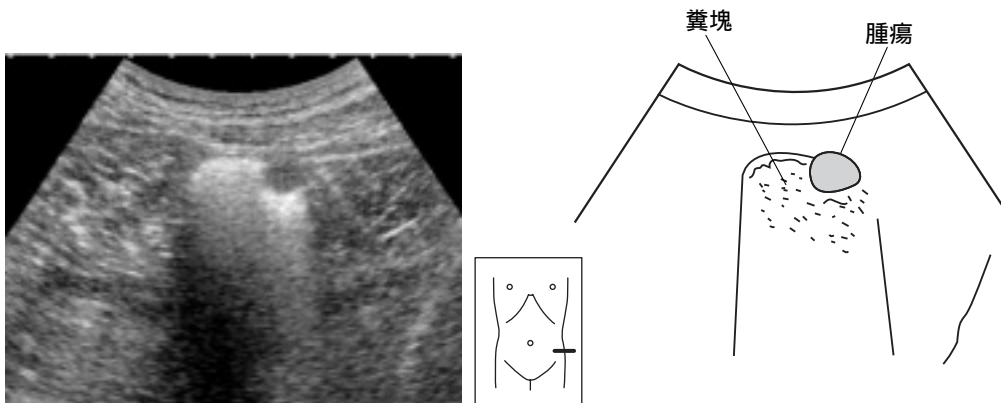
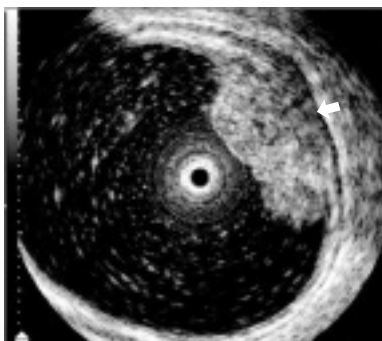


症例 大腸癌 colonic cancer

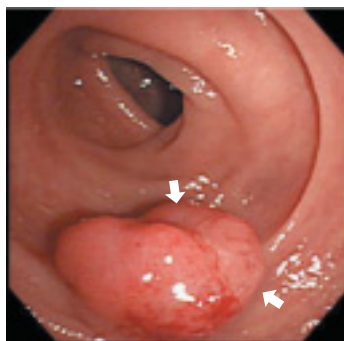
臍の左側，下行結腸を短軸でみたものである．糞塊内部には円形の低エコー像がみられる(図a)．図bは大腸の超音波内視鏡像を示す．大腸内腔に張り出した腫瘍は粘膜下層smを消失する進行性の大腸癌であった．矢印がsmを示す．図cは大腸の内視鏡像である．矢印がBorrmann1型の腫瘍を示す．



図a 下行結腸のエコー像



図b 大腸の超音波内視鏡像



図c 大腸の内視鏡像