


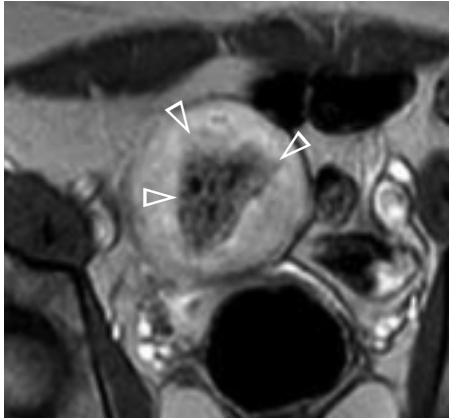
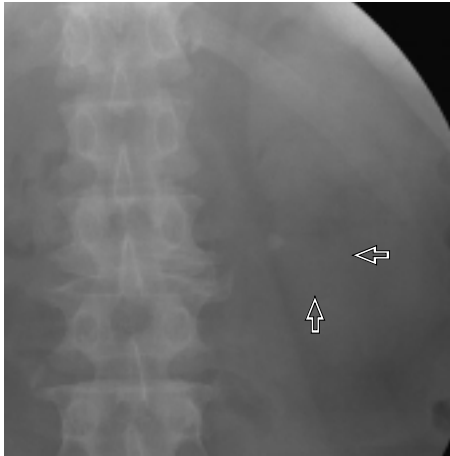


正誤表

『研修医のための画像診断 厳選症例から学ぶ基礎知識』第一版第1刷（2007年8月18日発行）に誤りがありました。ここにお詫びして訂正いたします。

頁	該当箇所	誤	正
7	4行目	主症	本症
11	症例3説明文の4行目	intra cerebral	intracerebral
40	1行目	後傾屈	後頸部痛
53	表の2行目	(外傷, 炎症疑い)	(外傷疑い)
53	表の3行目	(腫瘍, その他疑い)	(腫瘍, 炎症, その他疑い)
81	6行目	bronciectasis	bronchiectasis
116	右段1~2行目	側副線条	側腹線条
117	下段写真ネーム	伏臥位	仰臥位
117	下段写真引き出しネーム	伏臥位	仰臥位
133	2行目	超関係	腸管径
137	9行目	黒色肉芽腫性胆嚢炎	黄色肉芽腫性胆嚢炎
161	3行目	始まる.	始める.
162	図1d引き出し線の位置 (junctional zone以外は そのまま)	<p style="text-align: center;">junctional zone</p> 	<p style="text-align: center;">junctional zone</p> 
164	症例2写真・説明文		矢頭をトル
166	症例1右側写真 (一部分表示)		
167	症例2写真・説明文		矢印をトル
167	4行目	偽陰性所見	偽陽性所見

頁	該当箇所	誤	正
168	症例1写真・説明文		矢頭をトル
169	症例2写真・説明文		矢印をトル
172	症例1写真・説明文		矢頭をトル
175	症例3写真・説明文		矢頭をトル
178	図1ネーム	図1	図1 (ウインドウレベル60, ウインドウ幅380)
178	図2ネーム	図2 (図はウインドウ幅を広げた)	図2 (ウインドウレベル60, ウインドウ幅580)
186	下段写真3点	単純CT	造影CT
187	参考症例のネーム	左背部	右背部
193	症例3説明文の1行目	左腎周囲腔	右腎周囲腔
193	2行目	左腎上極	右腎上極
194	下段写真ネーム	(造影T1強調冠状断像, 脂肪抑制法)	(脂肪抑制併用造影後T1強調冠状断像)
197	症例3のKUB (一部分表示)		
202	症例1ネーム	腺腫, 尿管結石にて	尿管結石にて
213	前頁の解答	3, 4, 5	3, 5
218	症例1説明文の1行目	圧開	圧潰
224	5行目	前脊髄腫瘍	全脊髄腫瘍
227	2行目	椎間内	脊柱管内
228	症例1の左図ネーム	(T2強調矢状断像)	(T1強調矢状断像)
228	症例1の中図ネーム	(T1強調矢状断像)	(T2強調矢状断像)
228	症例2の左図ネーム	(T1強調矢状断像)	(T2強調矢状断像)
232	「解説」の5行目	軟骨性分	軟骨成分
232	参考症例説明文の4行目	MRIでは, T1強調像で低信号, T2強調像で	MRIでは, T2強調像で
232	写真ネーム	(T1強調像)	(T2強調像)
232	写真ネーム	MRI (T2強調像)	造影MRI
250	症例1説明文の10~11行目	海綿静脈	海綿静脈洞
268	症例1説明文の1行目	両側恥骨上下肢	両側恥骨上下枝

頁	該当箇所	誤	正
272	症例1単純X線写真 (一部分表示)		
274	症例1単純X線写真 (一部分表示)		
299	症例2左上肢単純X線写真 (一部分表示)		
313	右段 図の説明	骨端	骨幹